

# Manejo odontológico integral en un paciente pediátrico, un enfoque preventivo y psicológico. Reporte de Caso

## Comprehensive dental management in a pediatric patient, with a preventive and psychological approach: Case Report

Alexander Cruz Gallegos <sup>1a</sup>

### RESUMEN

Las lesiones cariosas han sido la principal causa de pérdida prematura de piezas dentales en la dentición decidua, existen una serie de tratamientos, los cuales están enfocados a la prevención del órgano dental, a restablecer la anatomía de las piezas dentales o a la exodoncia del mismo. La pérdida prematura de manera individual o múltiple puede desencadenar trastornos como: limitación en funciones básicas, disminución de la longitud de los arcos dentarios, y llegar al punto de disminuir la autoestima del niño. Se presenta el caso de un paciente masculino de 6 años de edad, con dentición mixta, asintomática, con el diagnóstico de caries dental, patología pulpar y anomalía en la posición dental. Se le realizó los siguientes procedimientos; pulpectomías, restauraciones simples y exodoncias, para culminar con la colocación de un aparato ortopédico funcional. Al culminar el tratamiento, se alcanzó el objetivo que era preservar la estructura dental, el soporte óseo y la mucosa oral, con un diagnóstico tanto clínico como radiográfico completo, acompañado de una técnica de manejo del comportamiento adecuada, para que de esta manera las funciones masticatorias, deglución y fonación, sean reestablecidas para así proveer una estética dental armónica, mejorando la autoestima del niño.

**Palabras claves:** Caries Dental, Pulpectomía Endodoncia, Cirugía Bucal. ([Fuente: DeCS BIREME](#))

### ABSTRACT

Cariou lesions have been the main cause of premature loss of dental pieces in the deciduous dentition, there are a number of treatments which are focused on the prevention of the dental organ, to restore the anatomy of the dental pieces or the exodontics thereof. The premature loss of individual or multiple way can trigger disorders such as: limitation in basic functions, decrease in the length of the dental arches, and reach the point of decreasing the child's self-esteem. The case of a 6-year-old male patient with mixed, asymptomatic dentition, with the diagnosis of dental caries, pulp pathology and dental position anomaly is presented. The following procedures were performed; Pulpectomies, simple restorations and exodontics, to culminate in the placement of a functional orthopedic device. Upon completion of the treatment, the objective was to preserve the dental structure, bone support, and oral mucosa, with a complete clinical and radiographic diagnosis, accompanied by an appropriate behavior management technique, so that in this way masticatory functions, swallowing and phonation, are restored, and provide a harmonious dental aesthetic, improving the child's self-esteem.

**Key words:** Dental Caries, Pulpectomy Endodontics, Surgery, Oral. ([Source: MeSH NLM](#))

Recibido: 25 de abril de 2019

Aprobado: 2 de junio de 2019

Publicado: 06 de julio de 2019

<sup>1</sup>Universidad Tecnológica Equinoccial. Quito- Ecuador.

<sup>a</sup> Odontólogo General

**Correspondencia:**

Alexander Cruz Gallegos

Correo Electrónico: [alexandercruz1993@hotmail.com](mailto:alexandercruz1993@hotmail.com)

Este es un artículo Open Access distribuido bajo la licencia Creative Commons Atribución-NoComercial-CompartirIgual 4.0



**Citar como:** Cruz A. Manejo odontológico integral en un paciente pediátrico, un enfoque preventivo y psicológico; Reporte de Caso. KIRU. 2019; 16(3): 128-133. <https://doi.org/10.24265/kiru.2019.v16n3.06>.

## INTRODUCCIÓN

Hoy en día, fácilmente se puede observar pacientes pediátricos con caries de afectación temprana, rápida y extensa, en cualquier grupo dentario, y con compromiso pulpar, acompañados por infecciones periapicales y periodontales, que cada vez complican más el tratamiento, tanto en tiempo como costo, los cuales en su gran mayoría termina en la extracción del órgano dental <sup>(1)</sup>.

El tiempo ideal para que la madre acuda con su hijo al primer control odontológico debe ser preferentemente a los 6 meses de edad, tiempo en el que ya aparecen los primeros órganos dentales, sin embargo, esto no ocurre y debido a una falta de conocimiento por parte de la madre, sumado a esto, otros factores como; niveles de educación, condición social, cultural, económica, étnica entre otros, van a exponer al infante a presentar lesiones cariosas severas a muy cortas edades y por ende la pérdida del órgano dental <sup>(2)</sup>.

La Asociación Dental Americana (ADA), el Centro de Prevención y Control de Enfermedades de los EE. UU. (CDC) y la Asociación de Odontopediatría (AAPD) definen a la caries de infancia temprana o early childhood caries - ECC (en inglés) como todo tipo de lesión cariosa presentes en niños/as menores de 6 años de edad <sup>(3)</sup>.

Una falta de atención oportuna y a tiempo, desencadenan una serie de secuelas y alteraciones generales como; problemas estéticos, dificultades para la alimentación, alteraciones del lenguaje, aparición de maloclusiones y hábitos orales, que conllevan a la pérdida prematura del órgano dental <sup>(3)</sup>.

La caries de la infancia temprana desencadena una reacción de alteraciones directamente relacionadas con la salud general del niño como; retardo en el crecimiento y el desarrollo facial, peso corporal significativamente más bajo, anomalías en la posición dental, hábitos nocivos, secuelas psicológicas, dificultades de fonación y masticación, esto es, un deterioro en la calidad de vida de los niños <sup>(4)</sup>.

Se inicia en la superficie del esmalte dentario, con descomposición dental grave, ocasionada por la acción de un biofilm bacteriano cariogénico con presencia de *Streptococcus mutans*. La causa es la exposición prolongada y frecuente de líquidos con alto contenido de azúcares y está íntimamente relacionada con la manera como es alimentado el niño a partir del nacimiento, además de la interacción de otros factores, físicos, biológicos, ambientales, conductuales y de higiene <sup>(5)</sup>.

En el paciente pediátrico, el tratamiento debe ser ejecutado de acuerdo con las condiciones individuales del niño, precedido de una historia clínica, un minucioso examen clínico y radiográfico completo, con el propósito de establecer el plan de tratamiento <sup>(6)</sup>.

Siempre que sea posible, se debe intentar mantener los dientes deciduos, de no ser así, es de vital importancia preservar el espacio para la erupción de los dientes permanentes, restablecer la oclusión, prevenir la extrusión del diente antagonista, restaurar la masticación para tener una dieta adecuada y no interferir en el desarrollo fisiológico y emocional normal <sup>(7-8)</sup>.

Hoy en día la Odontopediatría ofrece una gama muy variada de tratamientos restauradores, de modo que la pérdida parcial o extensa de la estructura dentaria cuenta con alternativas que le permiten el restablecimiento de sus funciones adecuadamente y mantenerse en cavidad oral el tiempo necesario para no tener complicaciones en la oclusión del niño. <sup>(9)</sup>

La principal estrategia hoy en día es la prevención, enfocada a orientar a los padres con respecto a los factores etiológicos posibles de caries dental y con alternativas para mejorar el estado de la salud oral, sumado el consumir alimentos protectores, dietas detergentes, eliminar los que favorecen la fermentación de carbohidratos y la ingesta entre comidas, instruir en el control de placa dentobacteriana con pastillas reveladoras y la técnica de cepillado adecuada con la recomendación del uso de fluoruro en pastas dentales en concentraciones de acuerdo a la edad del paciente, así como el uso nocturno y diario de enjuagues con fluoruro de sodio al 0.05% en niños mayores de 6 años. <sup>(10)</sup>

El presente caso tuvo como objetivo preservar el tejido de soporte óseo, el dental y la mucosa oral, con un diagnóstico tanto clínico como radiográfico completo, acompañado una técnica de manejo del comportamiento adecuada, en un paciente masculino de 6 años, para que de esta manera las funciones masticatorias, de deglución y fonación, sean reestablecidas, y proveer una estética dental armónica, mejorando la autoestima de nuestro paciente.

## PRESENTACION DEL CASO

Paciente de género masculino de 6 años 5 meses de edad que acude a la clínica de pregrado, al área de Odontopediatría de la Universidad Tecnológica Equinoccial, en Quito-Ecuador cuyo motivo de la consulta fue: "Le duele los dientes a mi hijo y todos están dañados". Al ser un menor de edad, se le

informa a la madre lo que se iba a realizar a lo largo de todo el tratamiento, la misma, que firmo el consentimiento informado en el cual autorizaba el análisis clínico, radiográfico, el tratamiento clínico, farmacológico y posteriormente su difusión en relato de caso clínico, respetando los principios de ética y de confidencialidad como manda la ley en un paciente menor de edad.

En la historia médica, la madre refiere que no presenta ningún tipo de alergia, ni antecedentes

heredofamiliares de ninguna índole. Se refiere un paciente aparentemente sano. Al examen clínico extraoral, el paciente no presenta patología actual. Al examen clínico intraoral el paciente presentó dentición mixta, escalón mesial exagerado, caninos sin desgaste fisiológico, acumulación de placa dentobacteriana, múltiples caries dentales, presentación de restauraciones provisionales en óxido de zinc y eugenol, acompañado de restos radiculares. Figura 1-2

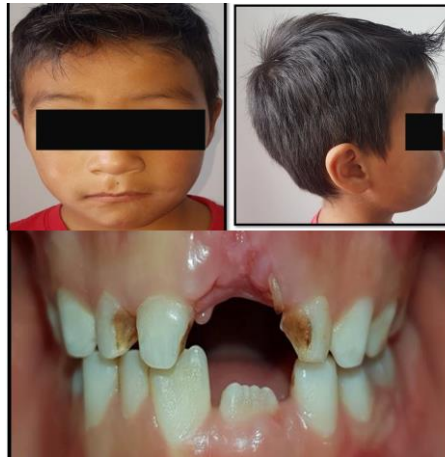

Fig. 1. Fotografías extraorales e intraorales de nuestro paciente, al iniciar el tratamiento.  
Fig. 2. Fotografías intraorales de nuestro paciente al inicio del tratamiento.

La valoración clínica intraoral reporta: Caries en los órganos dentales primarios 51, 52, 54, 55, 62, 63, 64 65, 73, 74,75, 83, 84, 85; así como restos dentarios en los órganos 61; y ausencia de pieza 71 y 81.

La imagen radiográfica panorámica confirmó lo observado clínicamente: la presencia de caries dental varios órganos, además la presencia de fragmentos radiculares. Además, se tomaron radiografías periapicales de cada cuadrante para un mejor diagnóstico. Figura 3.

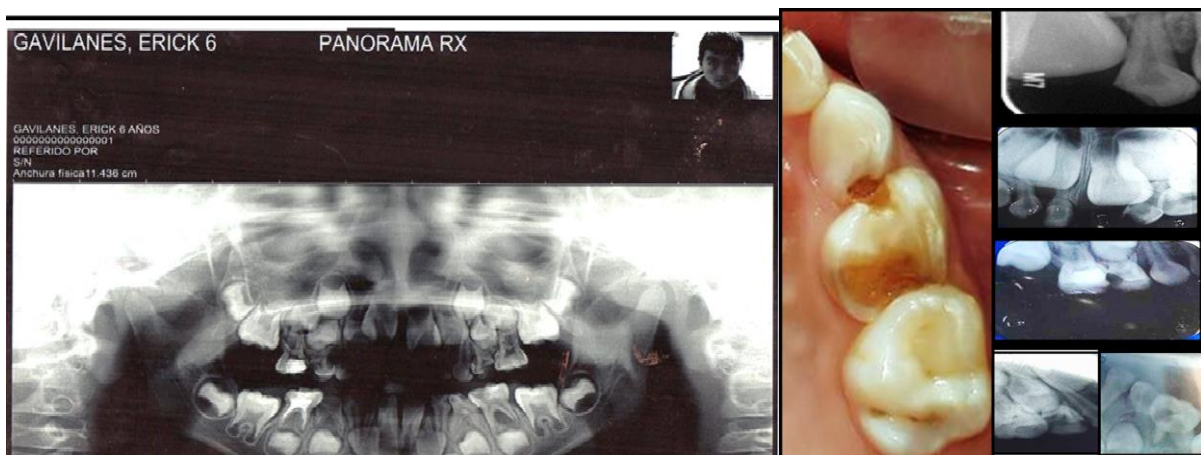


Fig. 3. Radiografía panorámica y periapicales, de nuestro paciente, donde se puede apreciar una dentición mixta y lesiones cariosas múltiples.

El plan de tratamiento inició con la primera fase que consistía en la concientización dirigida a la madre la cual se realizó en varias citas, con la ayuda de trípticos y folletos, sobre la salud oral, técnica de cepillado, pastas con flúor, uso del hilo dental, alimentación cariogénica y no cariogénica, visitas al odontólogo periódicamente, eliminación de ingesta de alimentos con altos contenidos de azúcar y la importancia de llevar a cabo estas medidas de higiene para obtener éxito en el tratamiento. Se continuó con la eliminación de placa dentobacteriana e instrucción de técnica de cepillado, la cual se reforzó durante todo el tratamiento para evitar complicaciones y nuevas lesiones, la cual mostró buenos resultados. Se hizo hincapié en la prevención y concientización tanto a la madre como a nuestro paciente, para que al final del tratamiento, se culmine con éxito.

La segunda fase incluyó los procedimientos de saneamiento y rehabilitación, como son exodoncia de resto radicular, sumado a pulpectomías, acompañadas de restauraciones en resina compuesta, las cuales se realizaron en citas dos

veces por semana. Las sesiones tenían una duración de 45 min, para no fatigar al paciente. En la primera sesión se utilizó la técnica mostrar decir hacer la cual se utilizó todo el tratamiento con éxito.

El tratamiento en esta etapa se llevó de la siguiente forma; Se procedió tras la aplicación de la anestesia local (tópico al 20% y Lidocaína al 2%) y asilamiento absoluto, en las piezas dental 55, 63, 75,83 para posteriormente realizar la pulpectomía con una técnica tradicional en una sola cita, sin complicaciones y con radiografía de control. Se procedió a la extracción de los órganos dentales 54 y 51, 64, 61,74, 84 sin complicaciones, y posteriormente se entregó a la madre las indicaciones postoperatorias por escrito en cada intervención más la medicación respectiva (analgésico y antibiótico). Remoción de caries previa aplicación de anestesia local y aislamiento relativo en los órganos dentales 52, 62, 65, 73, 85 con resina compuesta fotocurable. Una vez concluida la restauración se procedió a su pulido y control oclusal. Figura 4.

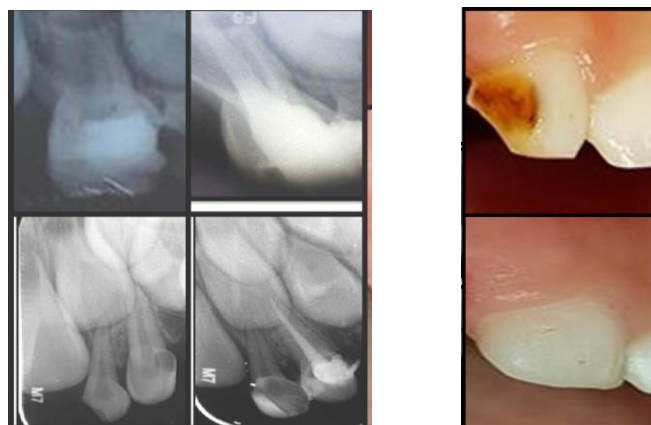


Fig. 3. Radiografía panorámica y periapicales, de nuestro paciente, donde se puede apreciar una dentición mixta y lesiones cariosas múltiples.

Una vez terminado el saneamiento y la rehabilitación de los órganos dentales, se inició con la tercera fase, que consistió en la elaboración de dos aparatos ortodónticos removibles, con un diseño tipo placa Hawley con un tornillo de expansión simple en el aparato superior, con modificaciones específicas para nuestro paciente, las cuales contaban con dientes de acrílico para que cumplan dos funciones; la primera

como mantenedores de espacio, y la segunda devolver una armonía estética y funcional masticatoria a nuestro niño. Para ello se procedió a tomar las impresiones con alginato para confeccionar los modelos de trabajo en yeso piedra y sobre ellos elaborar los aparatos, para su posterior su colocación. Figura 7

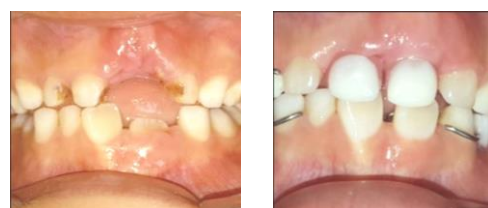
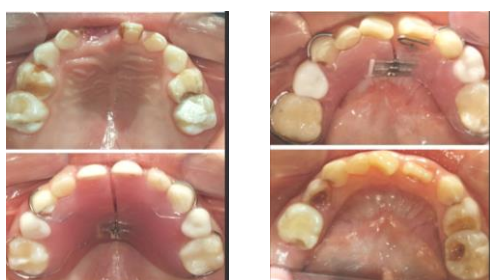
Fig. 7. Resultado final, con la colocación de la aparatología ortopédica funcional

El tratamiento se realizó trabajando por cuadrantes, aun cuando en las primeras citas, el paciente no mostro interés o colaboración, pero conforme fue avanzando la disposición del mismo mejoro de manera considerable. El tratamiento culminó en un lapso de 2 meses.

Una vez colocados los aparatos se citó al paciente a las 24, 48 horas y una semana después para su evaluación y control respectivo. Después de un mes se observó una notoria mejorar en la salud oral del paciente.

Se realizó un cronograma, con ayuda de un especialista en ortopedia para controles mensuales del aparato superior, hasta que termine su vida útil.

Se formuló un programa de control preventivo y monitoreo de la salud oral de nuestro paciente el cual debía acudir a la consulta a los 3, 6 y 12 meses después de finalizar el tratamiento. Después de un año el resultado es positivo.

## DISCUSIÓN

El paciente mostró un cambio bastante importante en relación al inicio del tratamiento, de poco colaborador y temeroso a cooperador y participativo en las acciones clínicas; lo que facilitó el tratamiento endodóntico, de rehabilitación bucal y aparatología ortopédica funcional, sin necesidad de recurrir a terapias farmacológicas para el manejo de su conducta. La atención odontológica en niños que presenten caries de la infancia temprana, debe ser una atención multidisciplinaria, trabajando de la mano con todas las especialidades, siempre encaminada a eliminar lesionar cariosas, restaurar la integridad de los órganos dentarios afectados, devolviendo la salud, función y estética, así como prevenir lesiones futuras, cumpliendo todos estos parámetros podremos culminar un tratamiento con éxito, el cual se verá reflejado en controles posteriores.

Es un verdadero reto, para el profesional y el padre que su hijo, cuente con todos sus órganos dentales primarios, al momento de la transición a una dentición mixta, y posterior a una dentición definitiva, ya que alrededor de los 18 a 36 meses de edad, por distintos factores internos o externos, estas piezas dentales se ven afectados, principalmente por caries dental o traumatismos, los cuales, por una falta de atención, terminan en extracción. <sup>(11)</sup>

El tratamiento de rehabilitación oral y operatoria dental trata de mantener la integridad de los órganos dentales en la dentición primaria, evitando mutilaciones que puedan alterar el desarrollo de la oclusión, sin embargo, ante la presencia de extracciones dentarias tempranas producto de las complicaciones infecciosas de la caries dental, se

cuentan con un sin número de alternativas en prótesis o aparatología funcional útil. <sup>(12)</sup>

En el paciente pediátrico, se necesita de un trabajo constante, y un manejo adecuado de la conducta para llegar al éxito del tratamiento, por eso se debe revisar periódicamente, para determinar el cumplimiento de las indicaciones y charlas proporcionadas al paciente y realizar correcciones a tiempo. <sup>(13)</sup>

Para que un paciente pediátrico, se sienta a gusto con su apariencia física y el estado de su cavidad oral, y puede vivir en un ambiente social adecuado, es necesario una armonía en ambos aspectos, esto puede conducir a tener un estado de ánimo satisfactorio y una valoración de su personalidad. Una sonrisa con unos dientes sanos resulta muy agradable y poder abrir la boca con una seguridad es un factor positivo en las relaciones humanas. <sup>(14)</sup>

En el paciente infantil, en quien no es posible mantener una dentición completa y funcional, debe planificarse un tratamiento protésico en el cual los sustitutos artificiales, puedan restablecer las funciones esenciales. La satisfacción que se logra con la utilización de una prótesis removible en la dentición temporal a nivel de todos los efectos: estéticos, funcionales, psicológicos y sociales son evidenciados. <sup>(15)</sup>

En el caso reportado, el cambio de actitud del paciente y de su representante, hizo más factible culminar con éxito; Y mejor la autoestima, facilidad para masticar, articulación correcta de las palabras, adaptación y facilidad de uso, limpieza de los dientes de apoyo y remanentes, así como de la propia dentadura por parte del paciente, además de vigilar el espacio correspondiente para la erupción de los sucesores permanentes.

Es muy grato constatar que al implementar las medidas preventivas y de control los pacientes regresan a la normalidad con nuevos hábitos de higiene y alimenticios por lo tanto en perfectas condiciones de salud oral.

### Contribuciones de autoría:

Participó en la concepción o diseño del estudio  
Revisión de la literatura Participó en el aporte de material de estudio Recolección/ obtención de los datos Análisis e interpretación de resultados Obtuvo el financiamiento Brindó asesoría estadística Redacción del artículo. Revisión crítica del artículo. Aprobación de la versión final del artículo

**Fuente de financiamiento:** Autofinanciado.

**Conflictos de interés:** Declaramos que no existe ningún tipo de conflicto de intereses.

#### REFERENCIAS BIBLIOGRÁFICAS

1. Barrios Z, Salas M. Tratamientos protésicos en dentición primaria. *Rev Odont de los Andes*. 2006; 1 (2): 61-9
2. Saavedra G, Leon C. Prótesis Pediátrica. En: Boj j, Catala M, Garcia – Ballesta C, Mendoza A, Planells P, editores. *Odontopediatria La Evolución del Nino al Adulto Joven*. 1ra ed. España: Ripano;2012. p. 507-20.
3. Barrios Z, Salas M. Tratamientos protésicos en dentición primaria. *Rev Odont de los Andes*. 2006; 1 (2): 61-9
4. Acharya S, Tandon S. The effect of early childhood caries on the quality of life of children and their parents. *Contemp Clin Dent* 2011;2(2):98-101.
5. Portilla J, Pinzón M, Huerta E, Obregón A. Conceptos actuales e inves\*gaciones futuras en el tratamiento de la caries dental y control de placa. *Rev Odontol Mex* 2010;14(4):218-25.
6. Guedes A. Rehabilitación Bucal en Odontopediatria. Bogotá: AMOLCA; 2003.
7. Guerrero M, Galeana M, Corona A. Caries de la infancia temprana: Medidas preventivas y rehabilitación. *Rev. Odont. Latin*. 2011; 4(1): 25-8.
8. Sotomayor R. Evaluación de riesgo en caries de la infancia temprana. *Rev. Odontopediatr.Latinoam*. 2011; 1(2): 178-87
9. Valenzuela E, Pares G. Restauración de dientes anteriores primarios; Nueva técnica de aplicación clínica para la fabricación de coronas de acero cromo con frente estético. *Rev Odont Mex*. 2008; 12(2): 81-7.
10. Acharya S, Tandon S. The effect of early childhood caries on the quality of life of children and their parents. *Contemp Clin Dent* 2011;2(2):98-101.
11. Valenzuela E, Pares G. Restauración de dientes anteriores primarios; Nueva técnica de aplicación clínica para la fabricación de coronas de acero cromo con frente estético. *Rev Odont Mex*. 2008; 12(2): 81-7
12. Ramírez B, Escobar G, Castro J, Franco A. Necesidades de tratamiento en dentición primaria en niños de uno a cinco años con caries dental no tratada en una comunidad de bajos ingresos. Moravia, Medellín 2006. *Rev. Fac. Odont. Univ. Antioq*. 2009; 20(2): 129-37
13. Sheeba S, Deepak S. Functional and esthetic rehabilitation during deciduous dentition stage. *Dent Res. J*. 2011; 8(2): 108-11
14. Grando L, Da Fontoura L, Bernardi L, Pedroso G, Medeiros A, Borba F. Tooth supported prothetic rehabilitation in a 5-year-old child whit early childhood caries. *J. Clin. Pediatr. Dent*. 2007; 31(3): 173-6
15. Finucane D. Rationale for restauration of carious primary teeth. *IDA J*. 2012; 58(1): 27-42.